



مقایسه اثر درمانی وازلین و پماد ویتامین آ استریل چشمی در درمان التهاب پوسته‌ریزی دهنده لب

محمدحسن اخوان کرباسی^۱، حکیمه احدیان^۲، زینب کریمی^{۳*}

چکیده

مقدمه: Exfoliative cheilitis یک وضعیت التهابی است که با پوسته پوسته شدن منظم لایه کراتین سطحی روی لبها همراه است. ظاهر ناخوشایند و خشکی لبها در این وضعیت می‌تواند موجب شکایت و نارضایتی در بیماران شود. هدف از این بررسی مقایسه اثر درمانی وازلین و پماد ویتامین آ استریل چشمی در درمان Exfoliative cheilitis بود.

روش بررسی: در این مطالعه کارآزمایی بالینی، ۳۰ نفر از افراد مبتلا به Exfoliative cheilitis شناخته شدند و به طور تصادفی و دوسو کور به ۲ گروه ویتامین آ و وازلین تقسیم شدند. بیماران به مدت ۱ هفته و ۳ بار در روز، دارو را به شکل موضعی و طبق دستور مصرف کردند. بهبودی وضعیت ۲ گروه که شامل بررسی شدت و اندازه زخم بود، را در روزهای دوم، چهارم و هفتم سنجیده و داده‌ها با آزمون Mann-Witney در سطح معنی‌داری ۰/۰۵ آنالیز و مقایسه شدند.

نتایج: میانگین و انحراف معیار اندازه ضایعات قبل و بعد از درمان از نظر آماری تفاوت معنی‌داری نداشت ($P\text{-value} > 0/05$). میانگین و انحراف معیار شدت ضایعات بعد از درمان نسبت به قبل از درمان در هر گروه به طور مجزا بطور چشمگیری تفاوت معنی‌داری داشت ($P\text{-value} > 0/001$) ولی در مقایسه ۲ گروه تفاوت معنی‌داری مشاهده نشد ($P\text{-value} > 0/05$) به جز در روز چهارم که ویتامین آ بهبودی بیشتری نسبت به وازلین نشان داد ($P\text{-value} = 0/029$).

نتیجه‌گیری: با در نظر گرفتن محدودیت‌های این مطالعه، می‌توان نتیجه گرفت پماد استریل چشمی حاوی ویتامین آ و وازلین هر دو در بهبود شدت ضایعات Exfoliative cheilitis موثرند، اما تأثیر پماد ویتامین آ در بهبود علائم و سیمپتوم‌ها چشمگیرتر است.

واژه‌های کلیدی: Exfoliative cheilitis، وازلین، پماد ویتامین آ استریل چشمی

۱- استادیار، گروه آموزشی بیماری‌های دهان، دانشکده دندانپزشکی، دانشگاه علوم پزشکی شهید صدوقی یزد

۲- استادیار، گروه آموزشی بیماری‌های دهان، دانشکده دندانپزشکی، دانشگاه علوم پزشکی شهید صدوقی یزد

۳- دانشجوی دندانپزشکی، دانشکده دندانپزشکی، دانشگاه علوم پزشکی شهید صدوقی یزد

- این مقاله برگرفته از پایان‌نامه دانشجویی دانشگاه علوم پزشکی شهید صدوقی یزد می‌باشد.

* (نویسنده مسؤل): تلفن: ۰۹۳۵۲۱۲۰۰۵۷، ۰۳۵۱۸۲۳۵۳۵۴، پست الکترونیکی: zeynabkarimi2009@yahoo.com

تاریخ پذیرش: ۱۳۹۳/۷/۲۹

تاریخ دریافت: ۱۳۹۳/۳/۱۸

مقدمه

Cheilitis یک اصطلاح کلی است که به التهاب vermilion border لب اشاره دارد (۱) و می‌تواند قسمت بالایی یا پایینی یا هر دو قسمت لب را درگیر کند (۲). این منطقه (Vermilion zone) به محل اتصال بین لب و مخاط اطلاق می‌شود که دارای اپیتلیوم سنگفرشی ضخیمی با مویرگ‌های فراوان می‌باشد که باعث قرمزی در این منطقه می‌گردد. Cheilitis در انواع گوناگونی دسته‌بندی می‌شود که یکی از انواع آن Exfoliative cheilitis می‌باشد (۳). Exfoliative cheilitis یک التهاب سطحی مزمن است که مشخصه آن پوسته‌ریزی منظم و بیش از اندازه لایه کراتین است که در برخی مواقع با شقاق لب همراه می‌باشد (۴،۵). این بیماری خوش‌خیم است و در برخی موارد به صورت خود به خودی برطرف می‌شود. ولی اغلب به صورت دوره‌ای و به شکل عودکننده برای سال‌های سال باقی می‌ماند (۴). نتایج تحقیقات نشان می‌دهد که اکثریت مبتلایان را زنان تشکیل می‌دهند (۱،۶). این بیماری می‌تواند به دلایل خارجی یا داخلی ایجاد شود، از جمله عوامل خارجی ایجادکننده این بیماری می‌توان به مواد آرایشی از قبیل رژلب، خمیر دندان و ... اشاره کرد (۷،۹). پروپیل گالات، ماندلیک اسید و رنگدانه قرمز ۱-۵۷ و بوتیل هیدروکسی آنیزول موجود در رژ لب‌ها می‌تواند باعث ایجاد این ضایعات شود (۹،۱۲). اما بعضی دیگر معتقدند که دلایل داخلی از جمله عادت‌های فردی چون گاز گرفتن مزمن، مکیدن و لیسیدن ناخودآگاه لب و همچنین تنفس دهانی زمینه را برای پوسته پوسته شدن فراهم می‌کند (۲،۱۳)، و نیز مطالعاتی دیگر بیان کرده‌اند که استرس و برخی شرایط روانی می‌تواند با شروع بیماری همراه باشد (۱۴). همچنین این بیماری ممکن است با عفونت‌ها از جمله کاندیدیازیس در ارتباط باشد (۱۵).

از ویژگی‌های مهم این بیماری می‌توان خشکی لب را ذکر کرد که درجاتی از ناراحتی را برای فرد ایجاد می‌کند. ممکن است در برخی موارد جداشدن پوسته‌ها همراه با خونریزی باشد (۱) که افراد مبتلا درجات متفاوتی از درد را تجربه می‌کنند (۱،۴) و نیز اشکال در صحبت کردن، خوردن یا خندیدن را می‌تواند به دنبال

داشته باشد (۱۶). همچنین ظاهر ناخوشایندی که در طی این بیماری ایجاد می‌شود باعث اجتناب افراد از فعالیت‌های اجتماعی، انزوا و افسردگی می‌گردد (۱۷). مشکلات درمانی این بیماری از طریق نتایج تحقیقات در پرونده‌های افراد تحت درمان با داروهای معمول مانند کورتیکواستروئیدها، عوامل وابسته به کراتین، آنتی بیوتیک‌ها و اشعه درمانی بیان شده‌اند (۶،۱). تعدادی مطالعات نشان داده‌اند که این بیماری با روان‌درمانی و درمان‌های ضداضطراب و ضدافسردگی پسرقت می‌کند (۱،۱۳،۱۸)، در صورتی که نتایج حاصل از مطالعات Michalowski، Brooke و Savage درمانی برای این بیماری عنوان نشده است (۲۱،۱۹۱). تحقیقاتی که در زمینه درمان این بیماری انجام شده یا بسیار قدیمی هستند و یا از یک دارو در جهت درمان استفاده شده و مقایسه‌ای بین درمان‌های انجام شده صورت نگرفته است (۲۲،۲۳) و اکثریت مطالعات به صورت مروری و یا گزارش مورد می‌باشند. همچنین در این باب مطالعاتی جهت مقایسه بررسی تأثیر بین دو دارو صورت نگرفته است. بنابراین تعیین یک ماده مؤثر و در دسترس می‌تواند در درمان و بهبود وضعیت این بیماران نقش مهمی را ایفا کند. بنابراین مطالعه حاضر با هدف مقایسه اثر درمانی وازلین و پماد ویتامین آ استریل چشمی در درمان التهاب پوسته‌ریزی دهنده لب انجام گردید.

روش بررسی

مطالعه حاضر از نوع پژوهش‌های مداخله‌ای بالینی تصادفی دوسوکور می‌باشد. با در نظر گرفتن سطح معنی‌داری ۵ درصد و توان آزمون ۸۰ درصد با توجه به انحراف معیار تقریبی برای اندازه زخم $s=2$ و برای رسیدن به اختلاف معنی‌دار حداقل ۲ میلی‌متر مربع در ۲ گروه تعداد ۱۵ نفر در هر گروه نیاز است.

از آنجایی که دانشجویان حاضر در خوابگاه همگی دختر و در یک محدوده سنی بودند و دسترسی به آنها برای پیگیری‌های بعدی مطالعه راحت‌تر بود، لذا جامعه مورد بررسی از بین دانشجویان دختر ساکن در خوابگاه دانشگاه علوم پزشکی شهید صدوقی یزد انتخاب شدند. حجم نمونه این مطالعه ۳۰

شد که داروی گروه A، پماد ویتامین آ استریل چشمی و داروی گروه B وازلین بوده است.

نحوه مصرف دارو به صورت یک برچسب بر روی هر ظرف چسبانده شده بود به این ترتیب که دارو به مدت یک هفته به صورت موضعی، سه بار در روز صبح، بعد از ظهر و شب بعد از شستن و خشک کردن لبها استفاده شود به طوری که لبها کاملاً به دارو آغشته گردد. همچنین به بیماران توصیه شد که از لوازم آرایشی مخصوصاً رژ لب در طول انجام مطالعه استفاده نکنند تا اثر مصرف دارو و روند بهبودی دقیقتر بررسی گردد. سپس بیماران در روزهای دوم، چهارم و هفتم پس از شروع درمان به طور منظم مورد بررسی قرار گرفتند. مشاهده و اندازه‌گیری ضایعه در هر یک از این روزها به طور دقیق و بر مبنای رتبه‌بندی تعیین شده توسط خود پژوهشگر صورت گرفت و ثبت گردید. در پایان پس از انجام مطالعه و مقادیر به دست آمده با استفاده از نرم‌افزار SPSS ۱۷، آزمون‌های آماری T مستقل و Mann-Whitney تجزیه و تحلیل شده و دو گروه با هم مقایسه گردیدند.

نتایج

بر اساس جدول شماره ۱ و آزمون Mann-Whitney میانگین و انحراف معیار شدت ضایعات قبل از مصرف داروها، ۲، ۴ و ۷ روز پس از مصرف داروها بین دو گروه، فقط در روز چهارم از نظر آماری تفاوت معنی‌داری داشت ($P\text{-value}=0/029$) و در سایر روزها تفاوت معنی‌داری مشاهده نشد ($P\text{-value}>0/05$). پماد استریل چشمی ویتامین آ در روز چهارم نسبت به گروه وازلین اثر بهبودی بیشتری داشت.

نفر محاسبه گردید. در ابتدا از طریق مشاهده، بیماری Exfoliative cheilitis در بین افراد تشخیص داده شد. بعد از تشخیص، افراد به صورت کاملاً تصادفی و بر حسب معیارهای ورود به مطالعه، انتخاب شدند. معیارهای ورود شامل تمایل به شرکت در مطالعه، نداشتن بیماری سیستمیک و عدم مصرف داروهایی که بر روی سلول‌های پوست و مخاط تأثیرگذار است و باعث خشکی پوست می‌گردند بود. همه افراد شرکت‌کننده از اهداف طرح آگاه شدند و رضایت‌نامه مربوط به دریافت دارو را امضا نمودند. سپس افراد به کمک جدول اعداد تصادفی به دو گروه ۱۵ نفری (A و B) تقسیم شدند. قبل از مصرف داروها، شدت و اندازه ضایعه در تمام بیماران بررسی و جهت برآورد اندازه ضایعه از کاغذ میلی‌متری شفاف استفاده شد. شدت ضایعه نیز با استفاده از رتبه‌بندی به شرح زیر بررسی و ثبت گردید: ۰- (بدون ضایعه) رفع کامل ضایعه؛ ۱- (خفیف) پوسته ریزی به تنهایی؛ ۲- (متوسط) اریتم و پوسته‌ریزی؛ ۳- (شدید) زخم و پوسته ریزی.

داروهای استفاده شده در این مطالعه شامل پماد ویتامین آ استریل چشمی که حاوی ۲۵۰ واحد در گرم ویتامین آ در یک تیوب آلومینیومی ۵ گرمی با نام تجاری زیرویت (ساخت شرکت سینا دارو) و وازلین طبی در یک تیوب ۳۴ گرمی (ساخت شرکت فیروز) بود. این داروها توسط پژوهشگر به طور آماده از داروخانه تهیه شد و به جهت دوسوکور بودن مطالعه و برای مشخص نبودن نوع دارو، به ظرف‌های مخصوص دیگری منتقل شدند و به طور جداگانه رمزگذاری و با درب‌های متفاوت جدا گردید. گروه A، در ظرف‌هایی با درب قرمز و گروه B در ظرف‌هایی با درب آبی جای داده شدند. در پایان بررسی آشکار

جدول ۱: مقایسه میانگین و انحراف معیار شدت ضایعات قبل از مصرف داروها، ۲، ۴ و ۷ روز پس از مصرف داروها در دو گروه

P-value	وازلین		ویتامین آ		گروه
	انحراف معیار	میانگین	انحراف معیار	میانگین	
۰/۶۳۹	۰/۶۴۰	۳	۰/۷۳۷	۳	قبل از درمان
۱/۰۰	۰/۹۶۲	۲	۰/۷۵۶	۲	روز دوم
۰/۰۲۹	۰/۹۶۱	۲	۰/۶۱۷	۱	روز چهارم
۰/۳۳۲	۰/۹۴۱	۱	۰/۷۴۳	۱	روز هفتم

میان گروه‌ها تفاوت معنی‌داری مشاهده نشد ($P\text{-value} > 0.05$) (جدول ۲).

میانگین و انحراف معیار اندازه ضایعات پس از مصرف داروها در دو گروه توسط آزمون Mann-Whitney آنالیز شد و

جدول ۲: مقایسه میانگین و انحراف معیار اندازه ضایعات قبل از مصرف داروها، ۲، ۴ و ۷ روز پس از مصرف داروها در دو گروه

P-value	وازلین		ویتامین آ		گروه
	انحراف معیار	میانگین	انحراف معیار	میانگین	
۰/۳۴۵	۰/۸۴	۴/۳۰	۰/۹۴	۴/۶۱	قبل از درمان
۰/۴۶۶	۰/۸۱	۴/۱۳	۱/۰۵	۴/۳۹	روز دوم
۰/۴۵۹	۱/۱۰	۳/۸۴	۱/۰۷۱	۴/۱۴	روز چهارم
۰/۵۶۴	۱/۰۰	۳/۶۵	۱/۰۵	۳/۴۳	روز هفتم

لوازم آرایشی از جمله انواع رژلب در خانم‌ها از سوی دیگر و نیز افزایش شدت اشعه ماوراء بنفش و اثر اختلالات لایه ازون، باعث افزایش رخداد و شدت این بیماری در جمعیت‌های بشری شده است که بر انجام پژوهش‌های سازمان یافته جهت یافتن بهترین روش‌های درمانی و پیشگیری کننده از این بیماری تأکید می‌کند. (۱۷، ۱۲، ۱۰)

بیشتر مطالعات قبلی مرتبط با Exfoliative cheilitis به صورت گزارش مورد بوده است که تعدادی معتقدند این بیماری بدون درمان است (۲۱، ۱۹، ۵)، تعدادی دیگر روان درمانی و داروهای ضد اضطراب و ضد افسردگی را برای درمان این بیماری گزارش کردند (۲۴، ۱۸، ۴) و سایر گزارش موارد، درمان با کرم‌های ضد آفتاب، کرم‌های هیدروکورتیزون و آلومینیوم ساب استات را موثر دانسته اند (۲۵، ۱۳). با در نظر گرفتن این نکته که مصرف داروهای ضد اضطراب و ضد افسردگی برای بیماران قابل قبول نیست و از طرفی اثرات جانبی این داروها هم مطرح است، هدف این مطالعه تعیین دارویی با اثرات جانبی کمتر بود.

وجود عوامل مخدوش کننده متعدد و عدم مراجعه مرتب بیماران مانعی برای انجام مطالعات مشابه با مطالعه حاضر در گذشته بوده است.

عدم همکاری و عدم اطمینان از استفاده از داروها طبق دستور توسط بیماران هم می‌تواند از محدودیت‌های این مطالعه بشمار رود. همچنین تغییرات هورمونی که در طول این ۷ روز در برخی از بیماران (زنان) بوجود می‌آمد می‌توانست باعث

طبق آزمون T مستقل تغییرات شدت ضایعه در طول زمان در هر گروه به طور مجزا به طور چشمگیری معنی‌دار بوده است ($P\text{-value} < 0.001$) ولی بین دو گروه معنی‌دار نبوده است ($P\text{-value} > 0.05$).

با توجه به نتایج تحلیل واریانس اندازه گیری مکرر، تغییرات شدت ضایعه در طول زمان در هر دو گروه معنی‌دار است ($P\text{-value} < 0.001$).

تغییرات شدت و اندازه ضایعه در طول زمان در دو گروه معنی‌دار نمی‌باشد ($P\text{-value} = 0.059$) و به طور متوسط تغییرات شدت و اندازه ضایعه در دو گروه در کلیه زمان‌ها به صورت کلی معنی‌دار نمی‌باشد ($P\text{-value} = 0.06$) (نمودار ۱).

بحث

Exfoliative cheilitis بیماری التهابی سطحی و مزمنی است که ورملیون بوردر لب‌ها را درگیر می‌کند و با پوسته ریزی مداوم لایه ی زخمی از کراتین همراه است (۵، ۱). برداشته شدن لایه ی کراتین توسط خود فرد با انجام اعمالی مثل گاز گرفتن و یا کندن پوست لب، نشاندهنده ی وجود زمینه‌های استرسی و روانی در شخص است (۱۴، ۱۳، ۲). با این وجود اتیولوژی و پاتوژنز این بیماری ناشناخته است، هرچند در برخی موارد ممکن است به صورت ساختگی (factitious) باشد (۴، ۲).

ایجاد بدشکلی‌های ظاهری، اختلال در انجام فعالیت‌های روزانه مثل غذا خوردن و صحبت کردن از یک سو، افزایش زمینه‌های استرس زا در زندگی افراد و همچنین مصرف بیشتر

بازسازی پوست پس از لیزر پوست و Zhang و همکاران (۳۱) پیرامون اثر وازلین بر ترمیم سوختگی پوست، بی تاثیر بودن پماد ویتامین آ و وازلین را در بهبودی زخم گزارش کرده اند که با نتایج این بررسی در تناقض است.

ویتامین آ، ویتامین حلال در چربی است که نقش‌های مهمی از جمله کمک به سلول‌ها در پرورش و تمایز سلولی، شکل‌گیری کافی رویان و جنین، حفظ سلامت مخاطات و پوست پوشاننده بینی و سینوس و دهان، عملکرد سیستم ایمنی، رشد و در نهایت در ترمیم زخم دارد (۳۶،۳۲).

وازلین، مخلوطی از هیدروکربن‌هاست، که بیشترین استفاده آن جهت چرب‌کنندگی، پوشاندندگی و مرطوب‌کنندگی پوست است (۳۷). یکی از استفاده‌های پزشکی شناخته شده وازلین برای محافظت و جلوگیری از، از دست دادن رطوبت پوست بیماران در تجدید پوست بعد از درمان لیزر است (۳۷). همچنین استفاده از وازلین به عنوان کرم‌های ضدآفتاب، باعث محافظت در برابر اشعه‌های فرابنفش می‌شود (۳۸). از آنجایی که گزارش مورد Reade و Sim، کرم‌های ضد آفتاب را در درمان Exfoliative cheilitis موثر دانستند (۲۵)، این ویژگی وازلین نیز می‌تواند علت اثربخشی آن بر بهبود ضایعات Exfoliative cheilitis باشد.

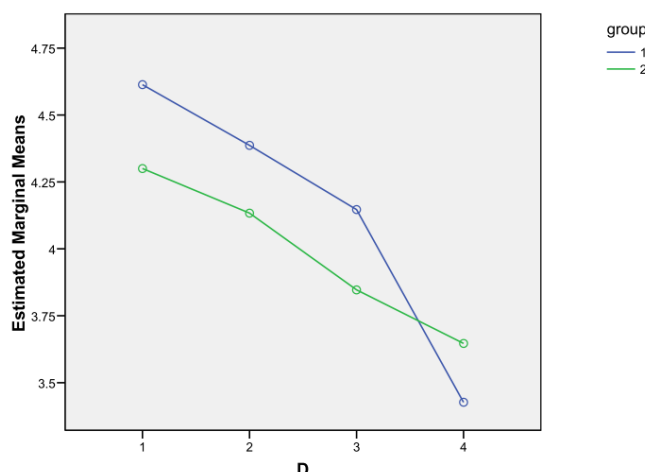
نتایج مطالعات گذشته (۲۹-۲۶) و خواص ویتامین آ (۳۶،۳۲) و وازلین بر پوست و مخاط (۳۸)، می‌تواند توجیهی برای روند بهبود Exfoliative cheilitis در دوره درمان با پماد ویتامین آ استریل چشمی و وازلین باشد.

طبق نتایج بدست آمده از این بررسی، در روز چهارم میزان کاهش شدت ضایعات در گروه تحت درمان با پماد ویتامین آ استریل چشمی بیشتر مشاهده شد. اما بطور کلی تغییر شدت و اندازه ضایعات در بین دو گروه تفاوت معنی‌داری نداشت.

تغییراتی در روند ترمیم شده و ناچار به استفاده مجدد از دارو و شروع کنترل آن در طی ۷ روز بعد می‌شد.

از آنجایی که بین نتایج مطالعات محدودی که پیرامون این موضوع صورت گرفته است اتفاق نظر وجود ندارد و درمان مشخص و قطعی برای این بیماری ذکر نشده، همچنین بسیاری از مطالعات در گذشته ویتامین آ و وازلین را در درمان خشکی پوست و مخاط موثر دانسته بودند (۲۶،۲۹)، این مطالعه جهت بررسی و معرفی پماد ویتامین آ استریل چشمی و وازلین برای تسکین درد و بهبودی Exfoliative cheilitis انجام شد. در این مطالعه شدت ضایعات بیماران در دو گروه مورد بررسی نسبت به قبل از درمان کاهش پیدا کرده بود، اما میان اندازه‌ی ضایعات قبل و بعد از درمان تفاوت چشمگیری مشاهده نشد.

مطالعه Scheffer و Tseng در سال ۱۹۸۶، نشان داد که ویتامین آ بصورت تاپیکال بر بهبودی مشکلات خشکی چشم ناشی از شوگر و سندرم استیون جانسون موثر است (۲۶) و Berocovitch طی مطالعه‌ی در سال ۲۰۰۶، در درمان آکتینیک کراتوزیس، ویتامین آ بصورت تاپیکال را موثر دانسته است (۲۷). Smack و همکاران، معتقدند وازلین (پترولاتوم) پمادی ایمن و موثر برای حفاظت از زخم جراحی آمبولاتوری است و اثر یکسانی در مقایسه با باسیتراسین در کاهش میزان عفونت و ریسک آلرژی را داراست (۲۸). در مطالعه‌ی درباره اثر وازلین بر زخم ناشی از سوختگی، Clowes و همکاران دریافتند که وازلین باعث پوسته‌ریزی و بهم جوش خوردن سریع تر زخم می‌شود (۲۹). نتایج این مطالعات، نشان‌دهنده‌ی تأثیر پماد ویتامین آ بر بهبودی خشکی مخاط چشم و پوست و وازلین بر حفاظت و بهبودی زخم است که موافق با نتیجه‌ی مطالعه‌ی حاضر است. در حالی که نتایج حاصل از مطالعات Gilbard و همکاران (۳۰) در رابطه با اثر پماد ویتامین آ بر



نمودار ۱: تغییرات در بهبودی ضایعات بر حسب روزهای درمان

Group: گروه‌های تحت درمان ۱: ویتامین آ ، ۲: وازلین ، D: تغییرات در روزهای درمان ۱: قبل از مصرف دارو، ۲: روز دوم بعد از مصرف ۳: روز چهارم بعد از مصرف، ۴: روز هفتم بعد از مصرف

ویتامین آ به شکل موضعی با تقویت تقسیم سلولی در مخاط لب و اثرات تغذیه‌ای خود در بهبود این عارضه مؤثر می‌باشد. انجام مطالعات مشابه به شکل وسیع‌تر و چندمرکزی می‌تواند در روشن‌تر کردن اثرات این داروها و نیز سایر داروهای موضعی حاوی ویتامین‌ها به ویژه ویتامین‌های A و E نقش بسزایی داشته باشد.

سپاسگزاری

این مقاله منتج از پایان‌نامه دانشجویی به شماره ۲۹۲۲ می‌باشد. نویسندگان بر خود لازم می‌دانند که از بیماران مورد مطالعه که آنها را در انجام این پروژه یاری نمودند، تشکر به عمل آورند.

این نتایج می‌تواند نمایانگر اهمیت بسیار جلوگیری از خشک شدن لب‌ها در حد بهبود بیماری باشد که توسط هر دو ماده مصرفی تامین می‌گردد. همچنین کاهش شدت علائم توسط ویتامین آ در روز چهارم می‌تواند دلیلی بر موثر بودن نقش ویتامین‌ها به ویژه ویتامین آ در سلامت عصبی و بافتی پوست و مخاط باشد.

نتیجه‌گیری

با در نظر گرفتن محدودیت‌های این مطالعه، می‌توان نتیجه گرفت که اگرچه مهم‌ترین عامل در کاهش علائم cheilitis exfoliative کاهش خشکی پوست و مخاط است که می‌تواند توسط هر نوع ماده تامین‌کننده و نرم‌کننده چرب مانند وازلین و یا پماد استریل ویتامین آ انجام شود، اما استفاده از

References:

- 1- Rogers RS, Bekic M. *Diseases of the lips*. Semin Cutan Med Surg 1997; 16(4): 328-36.
- 2- Neville BW, Damm DD, Allen CM, Bouquot JE. *Oral & maxillofacial pathology. 3rd ed*. Philadelphia: WB Saunders, 2009.p.
- 3- Lynch MA, Brightman VJ, Greenberg MS. *Burket's oral medicine: diagnosis and treatment. 9th ed*. Philadelphia: Lippincott -Raven, 1994.p.

- 4- Taniguchi S, Kono T. *Exfoliative cheilitis: a case report and review of the literature*. *Dermatology* 1998; 196(2): 253-55.
- 5- Daley TD, Gupta AK. *Exfoliative cheilitis*. *J Oral Pathol Med* 1995; 24(4): 177-90.
- 6- Tyldesley WR. *Oral medicine*. Oxford: Oxford Medical Publications 1981. p. 65.
- 7- Ophaswongse S, Maibach HI. *Allergic contact cheilitis*. *Contact Dermatitis* 1995; 33(6): 365-70.
- 8- Athavale NV, Srinivas CR. *Contact cheilitis from propyl gallate in lipstick*. *Contact Dermatitis* 1994; 30(5): 307.
- 9- Serra-Baldrich E, Puig LL, Arnau AG, Camarasa JG. *Lipstick allergic contact dermatitis from gallates*. *Contact Dermatitis* 1995; 32(6): 359-60.
- 10- Aquirre A, Mnzano D, Izu R, Gardezabal J, Diaz Perez JL. *Allergic contact cheilitis from mandelic acid*. *Contact Dermatitis* 1994; 31(2): 133-34.
- 11- Hayakawa R, Fujimoto Y, Kaniwa A. *Allergic pigmented lip dermatitis from lithol rubine BCA*. *Am J Contact Derm* 1994; 5(1): 34-7.
- 12- Tranchand P, Canillot S, Bonnin JP, et al. *0*. *Nouv Dermatol* 1994; 13: 16-9.
- 13- Crotty CP, Dicken CH. *Factitious lip crusting*. *Arch Dermatol* 1981; 117(6): 338-40.
- 14- Kutin SA. *Clinical aspects and pathogenesis of exfoliative cheilitis*. *Vestn Dermatol Venerol* 1970; 44(2): 39-43.
- 15- Reichart PA, Weigel D, Schmidt-Westhausen A, Pohle HD. *Exfoliative cheilitis (EC) in AIDS: association with Candida infection*. *J Oral Pathol Med* 1997; 26(6): 290-93.
- 16- Mani SA, Shareef BT. *Exfoliative cheilitis: report of a case*. *J Can Dent Assoc* 2007; 73(7): 629-32.
- 17- Leyland L, Field EA. *Case report: exfoliative cheilitis managed with antidepressant medication*. *Dent Update* 2004; 31(9): 524-26.
- 18- Postlethwaite KR, Hendrickse NM. *A case of exfoliative Cheilitis*. *Br Dent J* 1988; 165(1): 23.
- 19- Savage J. *Localized crusting as an artefact*. *Br J Dermatol* 1978; 99(5): 573-74.
- 20- Brooke RI. *Exfoliative cheilitis*. *Oral Surg* 1978; 45(1): 52-5.
- 21- Michalowski R. *Munchausen's syndrome: a new variety of bleeding type-self-inflicted cheilorrhagia and cheilitis glandularis*. *Dermatologica* 1985; 170(2): 93-7.
- 22- Roveroni-Favaretto LH, Lodi KB, Almeida JD. *Topical Calendula officinalis L. successfully treated exfoliative cheilitis: A case report*. *Cases J* 2009; 2(9077): 18.
- 23- Gupta S, Pande S, Borkar M. *Exfoliative cheilitis due to habitual lip biting and excellent response to methotrexate*. *Panacea J Med Sci* 2014; 2(1): 37-8.
- 24- Tyldesley WR. *Exfoliative cheilitis*. *Br J oral Surg* 1973; 10(3): 357-59.
- 25- Reade PC, Sim R. *Exfoliative cheilitis: A factitious disorder*. *Int J Oral Maxillofac Surg* 1986; 15(3): 313-17.

- 26- Tseng SC. *Topical tretinoin treatment for severe dry-eye disorders*. J Am Acad Dermatol 1986; 15(4): 860-66.
- 27- Bercovitch L. *Topical chemotherapy of actinic keratoses of upper extremity with tretinoin and 5-fluorouracil: a double-blind controlled study*. Br J Dermatol 1987; 116(4): 549-52.
- 28- Smack DP, Harrington AC, Dunn C, Howard RS, Sckutnik AJ, Krivda SJ, et al. *Infection and allergy incidence in ambulatory surgery patients using white petrolatum Vs bacitracin ointment: A randomized controlled trial*. J Am Med Assoc 1996; 276(12): 972-77.
- 29- Clowes Jr GH, Lung CC, Levenson SM. *A comparison of results of tannic acid, silver nitrate, triples dye and Vaseline or boric ointment as surface treatments in 50 cases*. Ann Surg 1943; 118(5): 761-79.
- 30- Gilbard JP, Huang AJ, Belldegrun R, Lee JS, Rossi SR, Gray KL. *Open label crossover study of vitamin A ointment as a treatment for keratoconjunctivitis sicca*. Ophthalmology 1989; 96(2): 244-46.
- 31- Zhang HQ, Yip TP, Hui I, Lai V, Wong A. *Efficacy of moist exposed burn ointment on burns*. J Burn Care Rehabil 2005; 26(3): 247-51.
- 32- Antoon AY, Donovan DK. *Burn Injuries*. In: Behrman RE, Kliegman RM, Jenson HB, eds. Nelson Textbook of Pediatrics. Philadelphia: WB Saunders, 2000.p. 287-94.
- 33- Arora A, Willhite CA, Liebler DC. *Interactions of beta-carotene and cigarette smoke in human bronchial epithelial cells*. Carcinogenesis 2001; 22(8): 1173-78.
- 34- Institute of Medicine. *Dietary Reference Intakes for Vitamin A, Vitamin K, Arsenic, Boron, Chromium, Copper, Iodine, Iron, Manganese, Molybdenum, Nickel, Silicon, Vanadium, and Zinc*. Washington, DC: National Academy Press; 2001.
- 35- National Institutes of Health, Office of Dietary Supplements. *Facts About Dietary Supplements: Vitamin A and Carotenoids*. December 2001.
- 36- Patrick L. *Nutrients and HIV: Part 2 vitamins A and E, zinc, B-vitamins, and magnesium*. Altern Med Rev. 2000; 5(1): 39-51.
- 37- Jeong JT, Kye YC. *Resurfacing of Pitted Facial Acne Scars with a Long-Pulsed Er: YAG Laser*. Dermatol Surg 2001; 27(2): 107-10.
- 38- Maceachern WN, Jillson OF. *A Practical Sunscreen—"Red Vet Pet"*. Arch Dermatol 1964; 89(1): 147-50.

Comparing the Therapeutic Effects of Vaseline and Sterile Ophthalmic Vitamin A Ointment on Exfoliative Cheilitis Treatment

Akhavan-Karbasi MH (DDS, MSc)¹, Ahadian H (DDS, MSc)², Karimi Z*³

^{1,2} Assistant Professor, Department of Oral Disease, School of Dentistry, Shahid Sadoughi University of Medical Sciences, Yazd, Iran

³ Dental Student, School of Dentistry, Shahid Sadoughi University of Medical Sciences, Yazd, Iran

Received: 8 Jun 2014

Accepted: 21 Oct 2014

Abstract

Introduction: Exfoliative cheilitis is an inflammatory condition characterized by regular peeling of keratin superficial layer. The unpleasant appearance and dryness of lips in this condition could be mentioned as the cause of complaint and discontent in patients. Therefore, this study aimed to compare the therapeutic effects of Vaseline and sterile ophthalmic vitamin A ointment on treatment of Exfoliative cheilitis.

Methods: In this double-blind clinical trial, 30 patients with Exfoliative cheilitis were identified, who were randomly divided into two groups: Vitamin A and Vaseline. The patients received the drugs topically, 3 times per day for 1 week as directed. Improvement in both groups, including severity and size of lesions, were measured on 2nd, 4th and 7th days, and the study data were analyzed applying Mann-Whitney test at significance level of 0.05.

Results: The mean and SDs of the lesions size did not reveal any statistically significant differences before and after treatment (P-value >0.05). The mean and SDs of lesions severity were proved to be significant in each group after the treatment in comparison with before the treatment (P-value < 0.001), though no significant differences were reported comparing the two groups, except the 4th day, that vit A demonstrated more improvement compared to Vaseline.

Conclusion: The study findings revealed that both vit A ointment and Vaseline are both effective in improving lesion severity of Exfoliative cheilitis, although vit A ointment is more effective in improving its signs and symptoms.

Keywords: Exfoliative cheilitis, Sterile ophthalmic vitamin A ointment, Vaseline

This paper should be cited as:

Akhavan-Karbasi MH, Ahadian H, Karimi Z. *Comparing of the therapeutic effects of vaseline and sterile ophthalmic vitamin a ointment on of exfoliative cheilitis treatment.* Yazd Journal of Dental Research 2014; 3(3): 327-35.

*Corresponding author: Tel:09352120057, Email: zeynabkarimi2009@yahoo.com