Journal of facualty of Dentistry Shahid Sadoughi University of Medical Sciences
Vol.3, No.3, Autumn 2014
Pages: 336-346

فصلنامه تحقیقات دندانپزشکی دانشگاه علوم پزشکی شهید صدوقی یزد
دوره ۳، شماره ۳، پاییز ۱۳۹۳
صفحه: ۳۴۶-۳۳۶

بررسی ایمونوهیستوشیمیایی بروز گیرنده‌های استروژن و پروژسترون در ژانت سل گرانولومای محیطی

علی توکلی[۱]، حلیمه ذبیحی‌مقدم[*۲]

چکیده

مقدمه: ضایعه ژانت سل گرانولومای محیطی، ضایعه‌ای واکنشی در حفره دهان به شمار می‌آید که در جنس مونث شیوع بیش‌تری دارد. همین مساله، امکان نقش هورمون‌های جنسی استروئیدی (استروژن و پروژسترون) را در پاتوژنز، شکل‌گیری و رشد ضایعه، مطرح می‌کند. هدف از انجام این مطالعه، تعیین وجود گیرنده‌های استروژن و پروژسترون در ژانت سل گرانولومای محیطی حفره دهان بوده است.

روش بررسی: در این مطالعه، مورد- شاهد تعداد ۱۰ عدد بلوک پارافینه ژانت سل گرانولومای محیطی و ۱۰ عدد مخاط طبیعی لثه انتخاب و مقاطع تهیه شده از آنها به روش هماتوکسیلین و ائوزین و سپس با روش رنگ‌آمیزی ایمونوهیستوشیمی با آنتی بادی‌های استروژن و پروژسترون رنگ‌آمیزی شد. سپس، تعداد سلول‌های رنگ گرفته شده با شمارش توسط لنز مدرج چشمی تشخیص داده شد. داده‌ها با استفاده از نرم‌افزار SPSS 17 و آزمون آماری Chi- Square مورد تجزیه و تحلیل قرار گرفتند.

نتایج: در هرکدام از ۱۰ نمونه ژانت سل گرانولومای محیطی سلول‌های ژانت چند هسته‌ای، سلول‌های استرومایی، آماسی و اندوتلیال عروق خونی و اپیتلیوم مخاط دهان، هیچ‌گونه رنگ‌پذیری با نشانگرهای استروژن و پروژسترون نشان ندادند. نتایج رنگ‌آمیزی جهت ۱۰ نمونه مخاط لثه نیز منفی بود (p-value ER=۱/۲۵۰، p-value PR=۰/۲۲۰).

نتیجه‌گیری: نتایج این مطالعه حاکی از عدم وجود گیرنده استروژن و پروژسترون در ژانت سل گرانولومای محیطی حفره دهان است. بنابراین ممکن است عواملی غیر از هورمون‌های جنسی در رشد و شکل‌گیری این ضایعات، نقش داشته باشند.

واژه‌های کلیدی: ژانت سل گرانولومای محیطی،گیرنده استروژن، گیرنده پروژسترون

۱- استادیار، گروه آسیب شناسی دهان و فک و صورت، دانشگاه علوم پزشکی شهید صدوقی یزد
۲- دانشجوی دندانپزشکی، دانشگاه علوم پزشکی شهید صدوقی یزد
- این مقاله برگرفته از پایان‌نامه دانشجویی دانشگاه علوم پزشکی شهید صدوقی یزد می‌باشد.

*.(نویسنده مسئول)؛ تلفن: ۰۹۱۳۲۵۳۱۱۲۰، پست الکترونیکی: hzmoghaddam_87@yahoo.com
تاریخ دریافت: ۱۳۹۳/۴/۱۵ تاریخ پذیرش: ۱۳۹۳/۸/۱۸

[Downloaded from yjdr.ssu.ac.ir on 2025-11-19]

مقدمه

در حفره دهان، اکثر ضایعاتی که تومور نامیده می‌شوند در حقیقت نئوپلاسم واقعی نبوده، بلکه واکنش‌های هایپرپلاستیک بافت همبند به آسیب و یا تحریک مزمن می‌باشند و ضایعات هایپرپلاستیک، محسوب می‌شوند. پرولیفراسیون‌های واکنشی دارای پتانسیل رشدی محدود بوده و از تکثیر سلول‌های فیبروبلاست و یا ترکیبی از بافت فیبرو و بافت عروقی تشکیل می‌شوند و در اثر تحریکاتی مزمن مثل جویدن گونه، پروتزهای نامناسب و فشار منفی حاصل از دست دندان‌ها، ایجاد می‌گردد. در داخل دهان اکثر تحریکات، فیزیکی بوده و بافت همبند زیر مخاط، پریوست و یا پریودنتال لیگامنت تحریک می‌کنند (۱،۲). ژانت سل گرانولومای محیطی (PGCG: Prime Global Capital Group Ine) ضایعه‌ای نسبتاً شایع با رشد تومور مانند در حفره دهان است (۳). اتیولوژی این ضایعه، نامشخص است. اگر چه بهداشت ضعیف دهان به عنوان یک عامل مستعدکننده در ایجاد آن مطرح است، ولی نشان داده شده که تاثیرات هورمونی نیز می‌توانند در ایجاد این ضایعه، نقش داشته باشند (۴). این ضایعه از PDL پریوستئوم منشا می‌گیرد (۱) و تقریباً در ۶۰ درصد موارد در خانم‌ها بروز می‌یابد (۳). در چندین مطالعه، افزایش اندازه غیرطبیعی ضایعه در افراد حامله یا افرادی که به هر علت تحت درمان‌های استروئیدی قرار گرفته‌اند، گزارش شده است (۸-۴). گزارش‌های بالینی (۱۳-۹) از افزایش حجم لثه که همزمان با شروع بلوغ و در طی دوران حاملگی دیده شده و همچنین آتروفی و دسکوامه شدن لثه در دوره منوپوز، محققان را متوجه این مسئله که لثه می‌تواند به عنوان بافت هدف ثانویه جهت تاثیر مستقیم هورمون‌های جنسی باشد، کرده است. از طرفی طی مطالعات متعددی (۱۷-۱۴)، وجود گیرنده‌های استروژن (ER) و پروژسترون (PR) و آندروژن در برخی از بافت‌های طبیعی مخاط دهان نمونه‌های انسانی و حیوانی از قبیل لثه، غدد بزاقیو غدد سباسه مخاط دهان، همچنین برخی از بافت‌های پاتولوژیک و ضایعات تحریکی و نیز بافت‌های نئوپلاستیک مورد بررسی قرار گرفته است. ولی در این زمینه همواره نتایج ضد و نقیضی وجود داشته است. هورمون‌های استروئیدی و جنسی شامل استروژن و پروژسترون مولکول‌های هیدروفوبیک هستند و به گیرنده‌های منحصر به فرد داخل سلولی درون هسته و سیتوپلاسم متصل می‌شوند، همچنین رونویسی از ژن‌های ویژه را بر حسب وضعیت متابولیک سلول، تنظیم می‌کنند (۱۸). یکی از روش‌های مناسب جهت تعیین این گیرنده‌ها استفاده از تکنیک ایمونوهیستوشیمی یا ایمونوسیتوشیمی است. این روش براساس واکنش‌های آنتی‌ژن‌آنتی‌بادی، آنتی‌ژن‌های اختصاصی بافت یا سلول را (مانند رسپتورهای استروژن یا پروژسترون) شناسایی می‌کنند. آغاز استفاده از این تکنیک به کار کونز در بیش از نیم قرن قبل برمی‌گردد (۱۹). هرچند از آغاز دهه ۱۹۹۰ تکنیک‌های این علم، پیشرفت زیادی داشته است و امروزه با نشان‌دار کردن آنتی‌بادی، می‌توان واکنش انجام شده را توسط میکروسکوپ نوری نیز مشاهده کرد (۱۹،۲۰). باتوجه به نتایج ضد و نقیضی که در مورد حضور یا عدم حضور این گیرنده‌ها در PGCG، درمطالعات پیشین حاصل گردیده، بررسی وجود و الگوی توزیع گیرنده‌های جنسی استروژن و پروژسترون در این ضایعه می‌باشد. در صورت وجود گیرنده‌های استروژن و پروژسترون در ژانت سل گرانولومای محیطی حفره دهان و مقایسه آن با بافت لثه سالم، می‌توان روش‌های درمانی هورمونی را در کنار روش جراحی یا به عنوان جایگزین آن معرفی کرد.

روش بررسی

مطالعه حاضر، یک مطالعه مورد- شاهد بوده و به‌صورت گذشته‌نگر انجام گرفت. در این مطالعه با در نظر گرفتن سطح معنی‌داری ۵ درصد وتوان آزمون ۸۰ درصد، برای رسیدن به اختلاف معنی‌داری ۳۰ درصد در دو گروه، تعداد کل نمونه‌ها ۲۰ عدد، (۱۰ عدد PGCG و ۱۰ عدد مخاط لثه سالم) تعیین گردید. همچنین ۲ نمونه کنترل مثبت آدنوکارسینومای پستان جهت رنگ‌آمیزی ایمونوهیستوشیمی (IHC) در نظر گرفته شد. به منظور تهیه نمونه‌ها، دفاتر آرشیو آزمایشگاه پاتولوژی دانشکده دندانپزشکی دانشگاه علوم پزشکی شهید صدوقی یزد به دقت

[Downloaded from yjdr.ssu.ac.ir on 2025-11-19]

بررسی و فهرست تمام ضایعاتی که از نظر بالینی و هیستولوژی تحت عنوان peripheral giant cell granuloma در بخش آسیب‌شناسی فک و دهان دانشکده دندانپزشکی شهید صدوقی یزد تشخیص داده شده و توسط بخش جراحی دانشکده و یا مطب‌های خصوصی در طی سال‌های ۱۳۸۰ تا ۱۳۹۲ بیوپسی شده بودند، استخراج گردید. از بین همه موارد، ۱۰ عدد نمونه PGCG که مربوط به بیماران زن بود، با روش نمونه‌گیری آسان انتخاب و بلوک پارافینی مربوطه از آرشیو، بیرون آورده شد. سپس لام تشخیصی هماتوکسیلین‌ائوزین آنها تهیه و به منظور تایید تشخیص قبلی، کلیه لام‌ها توسط پاتولوژیست مجدداً بررسی شد. جهت تهیه نمونه‌های بافتی، تعدادی ظرف مخصوص حاوی فرمالین ۱۰ درصد آماده و در اختیار بخش بیماری‌های لثه دانشکده دندانپزشکی شهید صدوقی یزد قرار گرفت. قطعات کوچکی از لثه بیماران زن به ظرف مخصوص منتقل گردید. در مرحله بعد، این نمونه‌ها به آزمایشگاه منتقل و بلوک پارافینی آن تهیه و سپس رنگ‌آمیزی روی نمونه‌ها صورت گرفت. نمونه‌هایی انتخاب گردید که بلوک پارافینی مناسب جهت برش و رنگ‌آمیزی ایمونوهیستوشیمی و سطح مقطع بافتی کافی حداقل وسعت ۱۰HPF را دارا بودند. بلوک‌های پارافینی PGCG و مخاط لثه که لام H&E آن مورد تایید پاتولوژیست بود، در اختیار آزمایشگاه پاتولوژی بیمارستان شهید صدوقی یزد قرار گرفته و مراحل رنگ‌آمیزی ایمونوهیستوشیمی غیرمستقیم برای ارزیابی گیرنده‌های استروژن و پروژسترون در مورد آنها انجام شد. ابتدا مقاطع ۴ میکرونی از بافت توسط میکروتوم تهیه شد و روی لام‌های آغشته به پلی- ال- لیزین قرار گرفت. لام‌های تهیه شده به مدت ۴۵ دقیقه در فور۶۰ درجه سانتی‌گراد قرار گرفت. با سه تغییر گزیلول و تغییرات الکل‌های نزولی تا آب مقطر، لام‌ها برای رنگ‌آمیزی آماده شدند و به مدت ده دقیقه در محلول بافرسیترات۱ مولار (pH=۶) در مایکروویو ۹۰۰w قرار گرفتند تا آنتی‌ژن‌ها بدون پوشش شود و ساختمان مولکولی آن‌ها که به دلیل فیکساسیون نامناسب تغییر شکل یافته بود، به حالت نرمال باز گردد. سپس به مدت بیست دقیقه در دمای اتاق سرد شدند. پس از قراردادن لام‌ها در محلول PBS، دور هر بافت با دکوپن محدود و مراحل Blocking آغاز گردید. پس از شستن اسلایدها با آب مقطر، در این زمان آنتی‌بادی‌های مونوکلونال اولیه(داکو، دانمارک) جهت آشکارسازی گیرنده‌های استروژن (شماره کد: M۷۰۴۷) و پروژسترون (شماره کد: M۳۵۶۹) با دقت یک صدم به مدت ۱۰ دقیقه روی لام‌ها قرار گرفت. به مدت ۱۰ دقیقه محلول (شماره کد: CA۰۶۷۵) Biotinylated Link که همان آنتی‌بادی ثانویه می‌باشد بر روی لام‌ها قرار داده شد سپس در PBS شسته و خشک گردید. آنزیم کونژوگه HPR Streptavidine یعنی (شماره کد: k۰۶۷۵) بر روی لام‌ها قرار گرفت و پس از شستن در PBS خشک شد. مرحله بعد افزودن کروموژن دی آمینوبنزیدین (شماره کد: K۳۴۶۸) بود. این رنگ به مدت ۵ دقیقه برروی لام‌ها باقی ماند. سپس در آب شسته و در محلول PBS گذاشته شد که حاصل واکنش آنزیم با این کروموژن، رنگ قهوه‌ای و غیرقابل حل در الکل بود. لام‌ها به مدت ۳۰ ثانیه در هماتوکسلین قرار گرفتند تا رنگ زمینه ایجاد شود، سپس در آب جاری، شسته شدند. در مرحله آخر به منظور برطرف شدن رنگ اضافی، لام‌ها در آمونیاک nvwn۰/۵ به مدت ۳ ثانیه قرار گرفتند. پس از شستشوی لام‌ها در آب جاری و خشک‌کردن آنها، رنگ‌آمیزی به پایان رسید. در نهایت لام‌ها با چسب اینتلان مانت و شماره‌گذاری شدند. پس از تکمیل رنگ‌آمیزی کلیه نمونه‌ها شامل PGCG و لثه توسط پاتولوژیست، مورد مطالعه قرار گرفت. معیار رنگ‌پذیری ER، مشاهده رنگ قهوه‌ای در هسته و سیتوپلاسم و رنگ‌پذیری هستند. تعداد هسته و سیتوپلاسم سلول‌های رنگ گرفته بین ۱۰۰۰ عدد سلول شمارش شده در ۱۰ فیلد تصادفی با بزرگنمایی ۴۰۰، تعیین و به صورت شاخص نشانه‌گذاری مطرح شد. شاخص مثبت و منفی شدن در این مطالعه ۵درصد=LI بود. به این معنا که نمونه‌هایی که بالای ۵ درصد از لحاظ LI رنگ گرفته باشند به عنوان گروه مثبت و زیرگروه‌هایی که ۵ درصد به عنوان گروه منفی، تلقی

[Downloaded from yjdr.ssu.ac.ir on 2025-11-19]

می‌شوند. در صورت مثبت بودن نمونه‌ای برای کیفی‌شدن نتایج شاخص LI آن مورد ارزیابی قرار گرفت. یعنی ۲۵-۵ درصد=LI عدد مثبت ۱ به عنوان رنگ‌پذیری ضعیف، ۵۰-۲۶ درصد=LI عدد مثبت ۲ به عنوان رنگ‌پذیری متوسط و ۵۰ درصد<LI عدد مثبت ۳ به عنوان رنگ‌پذیری قوی مطرح شد (۱۸،۲۵). سلول‌های مورد بررسی در هر نمونه شامل سلول‌های مزانشیمی، استروما، ژانت سل‌استئوکلاستی، اندوتلیال‌عروق، اپیتلیالی و آماسی بود. داده‌ها با استفاده از نرم‌افزار SPSS نسخه ۱۵ و آزمون آماری Chi-Square تجزیه و تحلیل شدند.

نتایج

در تمامی نمونه‌های PGCG، پرولیفراسیون سلول‌های مزانشیمی بیضی تا دوکی شکل تک‌هسته به همراه تعداد زیادی سلول‌های ژانت چندهسته‌ای، مشاهده گردید. اپی‌تلیوم سطحی، سنگ‌فرشی مطبق کراتوتیک و در برخی نواحی زخمی شده و با غشاء فیبرین چرکی پوشیده شده بود، در نمونه‌های مخاط لثه، نمای بخشی از مخاط لثه که توسط اپیتلیوم مطبق سنگفرشی کراتینیزه پوشیده شده بود، دیده شد. همچنین در استرومای همبندی لثه، ارتشاح طبیعی سلول‌های آماسی، وجود داشت(شکل ۱).

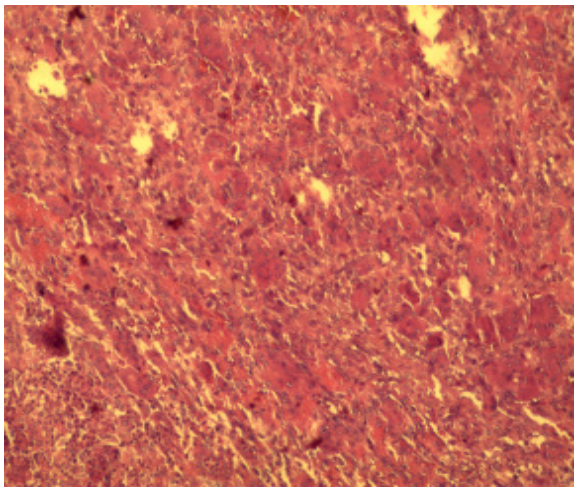

شکل۱: رنگ‌آمیزی H&E(۱۰۰×) ژانت سل گرانولومای محیطی

پس از بررسی لام‌ها در ۱۰ نمونه ژانت سل گرانولومای محیطی، سلول‌های اپیتلیال مخاط دهان، ژانت چندهسته‌ای استئوکلاستیک و سلول‌های مزانشیمی استروما هیچیک رنگ‌پذیری با نشان‌گرهای استروژن و پروژسترون را نشان ندادند. نتایج رنگ‌آمیزی IHC جهت گیرنده‌های استروژن و پروژسترون در نمونه‌های لثه نیز منفی گزارش شده است. لازم به ذکر است که شاخص منفی شدن نتایج رنگ‌آمیزی،در این مطالعه LI زیر ۵ درصد بود (شکل‌های ۶-۲).

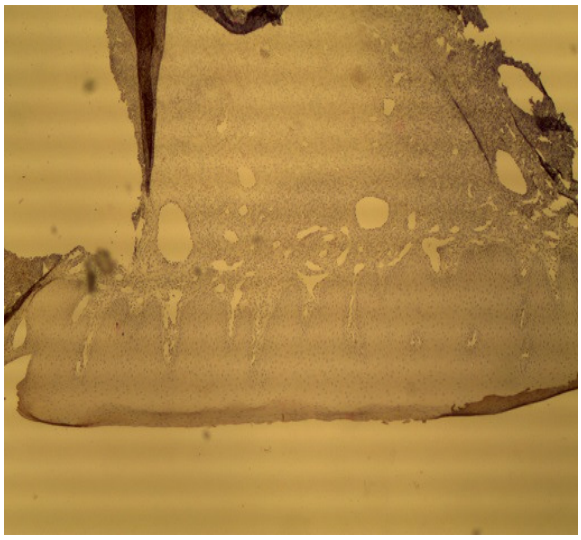

شکل۲: رنگ‌آمیزی IHC (۱۰۰×) عدم رنگ‌پذیری اپی‌تلیوم، سلول‌های ژانت چند هسته‌ای و سلول‌های استرومایی و آماسی و اندوتلیالی در PGCGبا نشانگر پروژسترون



شکل۳: رنگ‌آمیزی IHC (۴۰۰×) عدم رنگ‌پذیری اپی‌تلیوم، سلول‌های ژانت چند هسته‌ای و سلول‌های استرومایی و آماسی و اندوتلیالی در PGCG با نشانگر استروژن

[Downloaded from yjdr.ssu.ac.ir on 2025-11-19]



شکل۴: رنگ‌آمیزی IHC(۱۰۰×) عدم رنگ‌پذیری سلول‌های بافت لثه با نشانگر پروژسترون

شکل ۵: رنگ‌آمیزی IHC(۱۰۰×) عدم رنگ‌پذیری سلول‌های بافت لثه با نشانگر استروژن

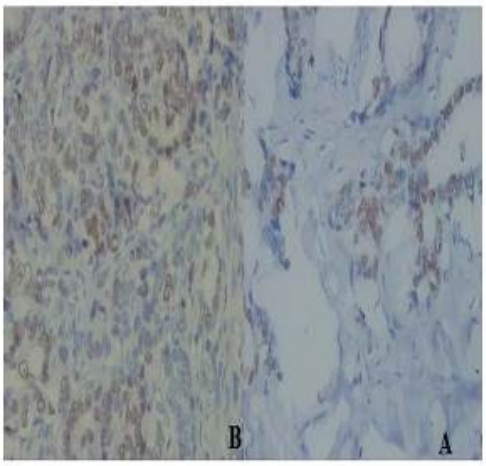

شکل: رنگ‌آمیزی IHC ادنوکارسینومای پستان(کنترل مثبت)

این مطالعه برروی ۱۰ نمونه از هریک از ژانت سل گرانولومای محیطی و لثه سالم با مارکرهای ER و PR رنگ‌آمیزی ایمونوهیستوشیمی، انجام شد. در مورد نمونه‌های PGCG، از بین ۱۰ نمونه انتخاب شده در مورد گیرنده پروژسترون، ۴ نمونه از لحاظ شاخص LI بین ۱ تا ۵ درصد و ۶ نمونه LI صفر داشتند. همچنین در مورد گیرنده استروژن، ۹ مورد از لحاظ این شاخص صفر و یک مورد بین ۱ تا ۵ درصد داشتند. در مورد نمونه‌های لثه سالم از بین ۱۰ نمونه، ۷ موردشاخص صفر (در مورد هر دو گیرنده) و سه مورد شاخص LI بین ۱ تا ۵ درصد داشتند. با انجام آزمون Chi-square مشخص شد که تفاوت آماری معنی‌دار در بروز گیرنده استروژن و پروژسترون بین نمونه‌های PGCG و لثه سالم وجود ندارد(PER۱/۲۵۰ ،p=۰/۲۲۰) (جداول ۱ و۲).

جدول۱: نتایج رنگ‌آمیزی IHC در لثه و PGCG(گیرنده پروژسترون)

		گروه		مجموع
		لثه	ژانت سل گرانولومای محیطی	
گیرنده پروژسترون منفی ۱-۵٪	تعداد	۷	۶	۱۳
	درصد در گروه	٪۷۰	٪۶۰	٪۶۵
	تعداد	۳	۴	۷
	درصد درگروه	٪۳۰	٪۴۰	٪۳۵
مجموع	تعداد	۱۰	۱۰	۲۰
	درصد درگروه	٪۱۰۰	٪۱۰۰	٪۱۰۰

[Downloaded from yjdr.ssu.ac.ir on 2025-11-19]

جدول۲: نتایج رنگ‌آمیزی IHC در لثه و PGCG(گیرنده استروژون)

		گروه		مجموع
		لثه	ژانت سل گرانولومای محیطی	
گیرنده استروژن منفی	تعداد	۷	۹	۱۶
	درصد درهرگروه	٪۷۰	٪۹۰	٪۸۰
۱-۵٪	تعداد	۳	۱	۴
	درصد درهرگروه	٪۳۰	٪۱۰	٪۲۰
مجموع	تعداد	۱۰	۱۰	۲۰
	درصد درهرگروه	٪۱۰۰	٪۱۰۰	٪۱۰۰

بحث

با اینکه ضایعات با سلول ژانت در همه سنین و در هر دو جنس دیده شده است، اکثر مقالات شیوع بیشتر آن را در جنس مونث، ذکر می‌کنند (۲۴-۲۱،۱۸،۳). هرچند علت این مساله به روشنی بیان نشده است؛ با این وجود، اشاره‌ای به امکان تاثیر هورمون‌های جنسی زنانه بر ایجاد و رشد این ضایعات، به چشم می‌خورد. McGowan اولین کسی بود که بیان نمود ضایعات ژانت سل، تحت تاثیر هورمون‌ها قرار می‌گیرند. وی طی تحقیقی، عود ضایعه را در یکی از بیماران خود طی دوران حاملگی گزارش نمود (۲۵،۲۴،۷). براساس نتایج مطالعه حاضر، فرضیه وجود رسپتورهای استروژن و پروژسترون در کلیه نمونه‌ها اعم از گروه مورد، یعنی ۱۰ نمونه PGCG و گروه شاهد یعنی نمونه‌های بافت طبیعی مخاط لثه مردود می‌باشد. از میان مطالعات انجام شده درباره وجود رسپتورهای ER/PR در این ضایعه، نتایج مطالعه حاضر با تحقیقات Safura Seifi و همکاران (۲۵) همخوانی دارد. آنها در هیچ یک از موارد PGCG تست شده با روش IHC، چه در سلول‌های تک‌هسته‌ای و چه در سلول‌های چندهسته‌ای رنگ‌پذیری مشاهده نکردند و این نتیجه حاصل شد که ممکن است عواملی موثرتر از هورمون‌های جنسی در پاتوژنز این ضایعه نقش داشته باشند. در مطالعه‌ای دیگر که توسط Whitaker و همکاران(۲۴) انجام شد رنگ‌آمیزی جهت گیرنده استروژن، مثبت گزارش شده، در حالی که در تمام نمونه‌ها رنگ‌آمیزی جهت گیرنده پروژسترون، منفی بود. در مطالعه Gunhan و همکاران (۱۸) بر روی ۲۶ مورد ژانت سل گرانولومای محیطی از نظر وجود گیرنده‌های هورمون‌های جنسی در ۱۴ نمونه، گیرنده استروژن در سلول‌های استرومایی مثبت شد ولی در ۱۰ مورد، سلول‌های ژانت چندهسته‌ای استئوکلاستیک گیرنده استروژن را مثبت نشان دادند. درحالی‌که گیرنده پروژسترون در هیچ نمونه‌ای دیده نشد. Gunhon (۱۸) به این نتیجه رسید که سلول‌های ژانت سل گرانولومای محیطی دارای پتانسیل هدف برای استروژن هستند و ممکن است تحت تاثیر هورمون‌های جنسی قرار گیرند. از طرف دیگر تحریکات هورمونی بر روی رشد ژانت سل گرانولوم محیطی دارای اثر ثانویه می‌باشد و علت اصلی ایجاد ضایعه وابسته به تروما و صدمات مزمن است (۱۸). Kamel و همکاران(۲۶) گیرنده‌های استروژن را در Central giant cell granuloma فک و peripheral giant cellgranuloma مورد بررسی ایمونوهیستوشیمیایی قرار دادند. با توجه به عدم حضور گیرنده‌های استروژن در CGCG، به این نتیجه دست یافتند که علیرغم اینکه هر دو ضایعه در خانم‌ها شایع‌تر است، فقط PGCG می‌تواند تا حدودی تحت تأثیر هورمون‌های جنسی باشد.

Allas و همکاران (۲۷)گیرنده‌های استروژن وپروژسترون را در سه دسته ضایعات لثه شامل پیوژنیک گرانولوما، ژانت سل گرانولومای محیطی و اسی‌فاینگ فیبرومای محیطی به روش ایمونوهیستوشیمی مورد بررسی قراردادند. گیرنده استروژن در هر سه ضایعه، یافت شد. در حالی‌که گیرنده پروژسترون در پیوژنیک گرانولوما مشاهده نشد. این گیرنده‌ها در ۶ نمونه PGCG، ۳ نمونه از پیوژنیک گرانولوما و ۲ نمونه از اسی‌فاینگ فیبرومای محیطی

[Downloaded from yjdr.ssu.ac.ir on 2025-11-19]

یافت شدند. نتایج مطالعه آنها نشان داد که استروژن و پروژسترون ممکن است در پاتوژنز این ضایعات نقش داشته باشند.

در مطالعه حاضر، گیرنده‌های استروژن و پروژسترون در سلول‌های اپی‌تلیالی هیچ یک از نمونه‌ها یافت نشد که نتیجه مطالعه حاضر موافق با نتایج مطالعه Whitaker و همکاران(۲۴) می‌باشد که هیچ واکنش مثبتی برای گیرنده‌ها در سلول‌های اپی‌تلیالی پیدا نکردند. ولی مطالعات دیگر (۲۸) به دلیل Emberyonic affinity سلول‌های اپی‌تلیالی حفره دهان، پوست و پستان که همگی مشتق از اکتودرم هستند، حضور گیرنده‌های استروژن و یا پروژسترون را در این بافت‌ها توجیه کردند (۲۸). در این مطالعه، سلول‌های مزانشیمی (استرومایی) در هیچ نمونه‌ای رنگ‌پذیری برای نشانگرهای استروژن و پروژسترون را نشان ندادند. Ojanotoko و همکاران گزارش کردند که استروژن می‌تواند باعث تحریک پرولیفراسیون فیبروبلاست‌های لثه شده و منجر به بلوغ بافت همبندی آن هم به طور عمده از طریق اثر روی turn over کلاژن گردند (۲۹). Pires و همکاران در مورد اثر هورمون‌های استروئیدی روی مخاط دهانی خانم‌های یائسه‌ای که احساس سوزش و خشکی دهان داشتند، تحقیق کردند. کاربرد مکرر قرص‌های استروژن و پروژسترون تغییرات پرولیفراتیو را در مخاط دهانی آتروفیه افزایش داده و باعث افزایش یا کاهش میزان ترشح بزاق و تسکین مشکلات دهانی خانم‌ها بعد یائسگی می‌گردد. اگرچه این نکته لازم به ذکر است گیرنده‌های هورمونی دارای دو نوع اختصاصی و غیراختصاصی می‌باشند و ممکن است تأثیر هورمون‌های جنسی برای این ضایعه در جنس مونث، از طریق گیرنده‌های غیراختصاصی آن‌صورت پذیرد (۳۰). نتایج بررسی حاضر، جهت واکنش گیرنده‌های استروژن و پروژسترون در سلول‌های آماسی و اندوتلیال عروق خونی عدم رنگ‌پذیری را نشان داد ولی گزارش شده که در لثه ملتهب در مقایسه با لثه سالم متابولیسم آندروژن و استروژن‌ها افزایش می‌یابد (۳۲). همچنین پروژسترون می‌تواند باعث افزایش پروتئین در سلول‌های اندوتلیال و یا افزایش نفوذپذیری عروق خونی لثه گردد (۳۱).

از آنجا که پروتئین رسپتور، در حقیقت محصول نهایی زنجیره‌ای از واکنش های مختلف در سلول می‌باشد، مطالعه حاضر، وجود مولکول رسپتور در سطح آخر و با استفاده از روش IHC را رد کرد. ولی جای تحقیق بیشتر در سطوح قبلی واکنش‌ها از جمله ژن مولد روی DNA باروش PCR یا FISH و نیز mRNA با روش آنالیز وسترن وجود دارد.

عدم کنترل بر مراحل اولیه تهیه نمونه، از قبیل فیکساسیون طولانی مدت، فیکساسیون با تاخیر، دهیدراسیون ناکافی، دمای زیاد پارافین (بیش از ۹۵ درجه) و نکات بسیار ظریف دیگری که در نظرگرفتن آن در تکنیک IHC ضروری است، می‌تواند باعث ماسکه شدن آنتی‌ژن‌ها گردد. البته چون نتیجه در تمام نمونه‌ها منفی بود، نمی‌توان این اشکال را به همه موارد تعمیم داد. همچنین وجود کنترل مثبت در همه مراحل کار تاحدودی برطرف‌کننده مشکلات ایجاد شده می‌باشد.

شاید یکی از دلایلی که نتایج تحقیقات گوناگون در خصوص گیرنده‌های هورمونی، متفاوت است، بکارگیری روش‌های متفاوتی از قبیل ligand bonding، اتورادیوگرافی، reverse transcriptase، polymerasechain reaction، و ایمونوهیستوشیمی باشد.

در مطالعه حاضر ممکن است گیرنده‌های استروژن و پروژسترون در این ضایعات وجود داشته باشد، اما غلظتشان بسیار پایین باشد و کمتر از آستانه کشف توسط رنگ‌آمیزی ایمونوهیستوشیمی باشد و با انجام روش‌های دقیق‌تر بررسی ژنی گیرنده‌های استروژن و پروژسترون و کاربرد توام دو روش ایمونوهیستوشیمی و PCR یا In situ hybridization ممکن است ایمونور اکتیویتی نسبت به این مارکرها مطرح شود. البته حساسیت معرف‌های آنتی‌بادی بکاربرده شده در رنگ‌آمیزی ایمونوهیستوشیمی و زمان اولیه فیکساسیون بافتی در بررسی وجود مارکرهای فوق، از عوامل موثر روی نتایج تحقیق است.

نتیجه‌گیری

نتایج تحقیق حاضر بر روی ژانت سل گرانولومای محیطی حاکی از عدم وجود گیرنده‌های استروژن و پروژسترون در این ضایعه است. بنابراین ممکن است عواملی غیر از هورمون‌های

[Downloaded from yjdr.ssu.ac.ir on 2025-11-19]

جنسی در پاتوژنـز این ضایعه نقش داشته باشند. امیـد است در آینده مطالعات بیشتر با تعداد نمونه زیادتر انجام گیرد که در آن وجود گیرنده‌های استروژن و پروژسترون در سطح اندک پروتئینی و ژنی مورد ارزیابی قرارگرفته و بتوان از آن به عنوان نتایج کاربردی در درمان ضایعات دهان استفاده کرد.

سپاسگزاری

این مقاله منتج از پایان‌نامه دانشجویی به شماره ۳۱۴۴ و حاصل حمایت معاونت پژوهشی دانشگاه علوم پزشکی شهید صدوقی یزد و اساتید محترم دانشگاه می‌باشد که بدینوسیله تشکر و قدردانی می‌گردد.

References:

1- Eversole LR, Wysocki G, Sapp JP. ***Contemporary oral and maxillofacial pathology.*** St. Louis: Mosby, 2004. p. 244.

2- Robinson RA. ***Head and neck pathology:Atlas for histologic and cytologic diagnosis.*** Philadelphia: Lippincott Williams and Wilkins; 2012. p. 71-6.

3- Neville BW, Damm DD, Allen CM. ***Oral and maxillofacial pathology.*** 3rd ed: Philadelphia: W.B. Saunders; 2009. p. 449-51.

4- Molhotra D, Rani P, Kaur R, Sachdeva S. ***Massive Peripheral Giant Cell Granuloma Associated With Pregnancy: A Report Of Two Cases.*** Indian J Dent Sci 2013; 5(2): 097.

5- Fechner RE, Fitz-Hagh GS, Pope TL. ***Extraordinary growth of Giant cell reparative granuloma during pregnancy.*** Arch Otolaryngol 1984; 110(2): 116-19.

6- Csillag A, Pharoah M, Gullane P, Mancer K, Disney TV. ***Acentral giant cell granuloma influenced by pregnancy.*** Dentomaxillofacial Radiol 1997; 26(6): 357-60.

7- McGowan DA. ***Central giant cell tumours of the mandible in pregnancy***. Br J Oral Med 1970; 7(2): 131-35.

8- Flaggert JJ, Heldt LV, Garis FG. ***Recurrent giant cell granuloma occurring in the mandible of a patient on high dose estrogen therapy for the treatment of sotos'syndrom.*** J Oral Maxillofac Surg 1987; 45(12): 1074-76.

9- Kawahara K, Shimaza A. ***Expression and intracellular localization of progesterone receptors in cultured human gingival fibroblasts.*** J Periodontal Res 2003; 38(3): 242-46.

10- Vittek J, Hernandez MR, Wenk EJ, Rappaport SC, Southren AL. ***Specific estrogen receptors in human gingiva.*** J ClinEndocrinol Metab 1982; 54(3): 608-12.

11- Leimola-Virtanen R, Salo T, Toikkanen S, Pulkkinen J, Syrjänen S. ***Expression of estrogen receptor (ER) in oral mucosa and salivary glands***. Maturitas 2000; 36(2): 131-37.

12- Chaitra TR, Manuja N, Sinha AA, Kulkarni AU. ***Hormonal effect on gingiva: pubertal gingivitis.*** BMJ Case Rep 2012, bcr2012006193.

13- Yung WY, Richardson L, Krotochvil FJ, Aversa SP, Zieper MB. ***Expression of estrogen receptor in desquamative gingivitis.*** J Periodontal 2000; 71(3): 482-87.

[Downloaded from yjdr.ssu.ac.ir on 2025-11-19]

14- Parker MH, Newman HN, Olsen I. ***Polymerase chain reaction analysis of estrogen and androgen receptor expression in human gingival and periodontal tissue.*** Arch Oral Biol 1996; 41(10): 979-83.

15- Shick PC, Riordan GP, Foss RD. ***Estrogen and progesterone receptors in salivary gland adenoid cystic carcinoma.*** Oral Surg Oral Med Oral Pathol Oral Radiol Endod 1995; 80(4): 440-44.

16- Whitaker SB, Vigneswarn N, Singh BB. ***Androgen receptor status of the oral sebaceous glands.*** AM J Dermatopathol 1997; 19(4): 415-18.

17- Whitaker SB, Bouguot JE, Alimario AE, Whitaker TJ. ***Identification and semi-quantification of estrogen and progesterone receptors in pyogenic granulomas of pregnancy.*** Oral surg Oral Med Oral Pathol 1994; 78(6): 755-60.

18- Gunhan M, Ganhun O, Celasun B, Mutlu M, Bostanic H. ***Estrogen and progesterone receptors in the peripheral giant cell granuloma of the oral cavity.*** J Oral Sci1998; 40(2): 57-60.

19- Coons AH, Creech HJ, Jones RN. ***Immunological Properties of an Antibody Containing a Fluorescent Group.*** Proc Soc Exp Bio I Med 1990; 47(2): 200-04.

20- Avrameas S. ***Enzyme markers: their linkage with proteins and use in immuno-histochemistry***. Histochem J 1972; 4(4): 321-30.

21- Regezi JA, Sciubba T. ***Oral pathology.*** 3rd ed. Philadelphia: W.B. Saunders; 1999. p. 368-71.

22- Whitaker SB, Bouquot JE. ***Estrogen and progesterone receptor status of central giant cell lesions of the jaw.*** Oral Surg Oral Med Oral Pathol 1994; 77(6): 641-44.

23- Falaschini S, Ciavarella D, Mazzanti R, Dicosola M, Escudero N, Bascones A, et al. ***peripheral giant cell granuloma : Immunohistochemical analysis of different markers.*** Odontoestomatol 2007: 23(4): 189-96.

24- Whitaker SB, Bouquot JE. ***Identification and semi-quantification of estrogen and progesterone receptors in peripheral giant cell lesions of the jaw.*** J Periodontal 1994; 65(3): 280-83.

25- Saifi S, Ghasemi-Maridani Sh. ***Immunohistochemical evaluation of estrogen and progesterone receptors distribution in epulisfissuratum.*** J Babol Uni of Med Sci 2006; 8(6): 35-40.[Persion]

26- Kamel A, Elsharkawy TM. ***Estrogen receptors proteins in peripheral and central giant granulomas of the jaw.*** Egypt dent J 1995; 41(3): 1243-46.

27- Allas S, Ahlam HM. ***Immunohistochemical analysis of estrogen and progesterone receptors expression in gingival lesions.*** J Baghcoll Dent 2011; 23(1): 34-8.

28- Molteni A, Warpeha RL, Brizio-Molteni L, Fors EM. ***Estradiol receptor-binding protein in head and neck neoplastic and normal tissue.*** Arch surg 1981; 116(2): 207-10.

29- Ojannotko-Harri A, Forssell H, Laine M, Hurttia H, Blauer M, Tuohimma P. ***Immunihistochemical detection of androgen receptors in human oral mucosa.*** Arch oral Biol 1992; 37(6): 511-14.

[Downloaded from yjdr.ssu.ac.ir on 2025-11-19]

30- Mendel CM, Mendel DB. ***Non-specific' binding. The problem, and a solution.*** Biochem J 1985; 228(1): 269-72.

31- Pires S, Rafaely B, Polishuk WZ.***The effect of steroid hormones on buccal mucosa of menopausal women.*** Oral Surg Oral Med Oral Pathol 1975; 4(3): 348-57.

32- Farabosco A, Criscuolo M, Coukos G, Uccelli E, Weinstein R, Spinato S, et al. ***Efficacy of hormone replacement therapy in postmenopausal women with oral discomfort.*** Oral Surg Oral Med Oral Pathol 1992; 73(5): 570-74.

[Downloaded from yjdr.ssu.ac.ir on 2025-11-19]

Immunohistochemical Evaluation of Estrogen and Progesterone Receptors in Peripheral Giant Cell Granuloma

Tavakoli A (DDS, MSc)[1], Zabihi Moghaddam H*[2]

[1] *Assistant Professor, Department of Oral and Maxillofacial Pathology, School of Dentistry, Shahid Sadoughi University of Medical Sciences, Yazd, Iran*
[2] *Dental Student, School of Dentistry, Shahid Sadoughi University of Medical Sciences, Yazd, Iran*

Received: 6 July 2014 ***Accepted:*** 9 Nov 2014

Abstract

Introduction: Peripheral Giant Cell Granuloma (PGCG) is recognized as a reactive lesion in oral cavity which demonstrates a marked gender predilection with more prevalence within females suggesting a possible role for steroid hormones (estrogen and progesterone) in pathogenesis, development and progression of the lesions. Therefore, this study aimed to the investigate the existence and distribution of estrogen and progesterone receptors in PGCG of the oral cavity.

Methods: In this case control study, Hematoxylin and Eosin (H&E) and Immunohistochemical staining were performed on 10 PGCG paraffin blocks and 10 samples of normal gingival mucosa using estrogen and progesterone antibodies. The percentage of positive cells was determined using scaled eyepiece. The study data were then analyzed via SPSS software (ver.15) using Chi- square test.

Results: In 10 cases of PGCG, estrogen and progesterone receptors demonstrated negative staining in osteoclastic giant cells, stromal cells, blood vessels, endothelial cells and oral mucosal epithelium. The staining for all samples of normal gingival mucosa was reported to be negative, as well (P value PR=0.220, P value ER=1.250).

Conclusion: The findings of this study revealed no expression of estrogen and progesterone receptors in oral cavity PGCG. As a result, other factors expect for sexual hormones may be effective in progression and development of this lesion.

Keywords: Estrogen receptor, Peripheral giant cell granuloma, Progesterone receptor

This paper should be cited as:
Tavakoli A, Zabihi Moghaddam H. ***Immunohistochemical evaluation of estrogen and progesterone receptors in peripheral giant cell granuloma.*** Yazd Journal of Dental Research 2014; 3(3): 336-46.

****Corresponding author: Tel: 09132531120, Email: hzmoghaddam_87@yahoo.com***

[Downloaded from yjdr.ssu.ac.ir on 2025-11-19]